

A PROPÓSITO DE UN CASO: SÍNDROME DE BEHÇET VULVAR

Checa Pérez, MR; Hernández Peñalver, AI; Iniesta Albaladejo, MA; Carrascosa Romero, C; Peces Rama, A; García Pérez, B; Nieto Díaz, A.

INTRODUCCIÓN

El diagnóstico diferencial de las úlceras genitales dolorosas incluye herpes simple, chancroide e infecciones víricas así como enfermedades sistémicas como el Lupus Eritematoso Sistémico, Enfermedad de Crohn y el Síndrome de Behçet. Este último es una enfermedad inflamatoria multisistémica que suele cursar con úlceras orales y genitales, lesiones cutáneas, uveítis, tromboflebitis y síntomas gastrointestinales y del SNC.

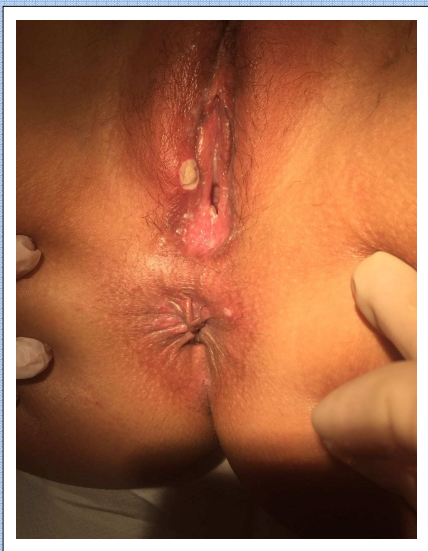
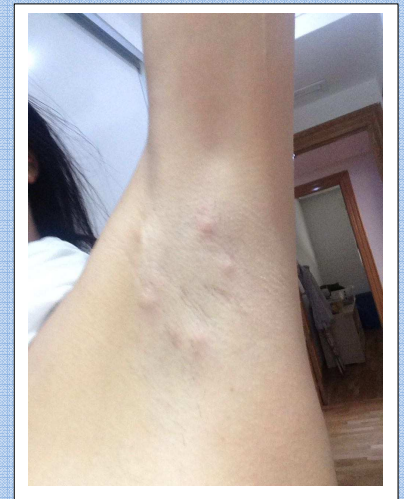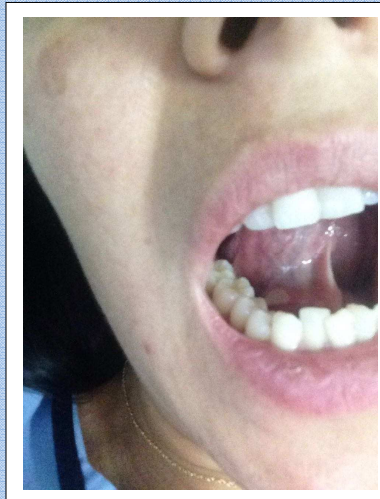
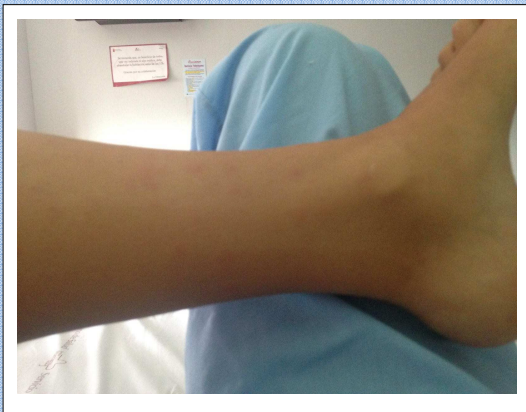CASO CLÍNICO

Mujer de 36 años que consulta en Urgencias Generales por malestar, febrícula de 3 días de evolución y aparición de lesiones genitales dolorosas.

Como antecedentes destacan dos interrupciones voluntarias del embarazo, la última por cardiopatía fetal compleja. En tratamiento con Microdiol, Escitalopram y Lorazepam.

En urgencias es diagnosticada de cuadro viriásico y dada de alta con recomendación de acudir a su ginecólogo para valoración de úlceras genitales.

A las 48h consulta en Urgencias de Maternidad por dolor genital, aftas bucales y adenopatías axilares dolorosas. A la exploración se evidencia una úlcera de 1cm en labio mayor derecho, con fibrina, dolorosa y sin adenopatías inguinales, de la que se toma muestra para estudio virológico y 'punch'.



Se decide interconsulta con Reumatología. Ante el empeoramiento de las lesiones (aparición en zona perianal y monte de Venus, así como lesiones maculares eritematosas en miembros inferiores) y del estado general, es ingresada en Medicina Interna. Se plantea entonces el siguiente diagnóstico diferencial:

- Infección vírica: VIH/herpes/CMV/VEB
- Vasculitis
- EII
- LES
- Síndrome de Behçet

Inicialmente es tratada con Aciclovir iv ante la sospecha de VHS, que se suspende tras resultado negativo en las muestras. La colonoscopia descarta EII. Prueba de patergia: negativa. TAC: mínimo derrame pericárdico. Punch de lesión vulvar: úlcera crónica (descarta vasculitis). Anticuerpos de autoinmunidad negativos (descartando LES).

Tras negatividad de pruebas es tratada con metilprednisolona, mejorando clínica y analíticamente, decidiéndose alta hospitalaria con diagnóstico de Síndrome de Behçet. Actualmente, la paciente únicamente está en tratamiento con colchicina, asintomática y con revisiones periódicas.

El diagnóstico es clínico y no disponemos de pruebas confirmatorias. Suele remitir espontáneamente o tras tratamiento con corticoides/inmunomoduladores (colchicina/azatioprina). Este caso es un ejemplo de la dificultad que presenta el diagnóstico diferencial de las úlceras genitales y del retraso en el diagnóstico definitivo en estas pacientes.

BIBLIOGRAFÍA

- Goyal M, Rakesh M. Images in emergency medicine. Ann Emerg Med. 2011; 57: 329.
- Weng T, Siobhan L, Mcrae A, Francis I, Wakefield D. Aust NZ J Obst Gynaecol, 2008; 48: 445-446.

